MedikCase

Система самостоятельной подготовки к аккредитации

ТОЛЬКО ДЛЯ ЛИЧНОГО ИСПОЛЬЗОВАНИЯ

Стоматология хирургическая

Высшее образование | DOCX · PDF | Задач: 1 | Вопросов: 12

Сформировано: 21.11.2026, 03:43 МСК

ВАЖНАЯ ИНФОРМАЦИЯ ПЕРЕД НАЧАЛОМ

1 Материалы предназначены для одного покупателя

Используйте файлы только для личной подготовки. Не передавайте их третьим лицам, не публикуйте, не размещайте в открытом доступе и не перепродавайте полностью или частично.

2 Источник материалов - ФМЗА

Вопросы и ситуационные задачи получены только из опубликованных материалов Методического центра аккредитации специалистов.

Официальный сайт fmza.ru ›

3 Ответы можно проверить самостоятельно

Используйте комплект при прохождении репетиционного экзамена и убедитесь, что выбранные ответы совпадают с результатом официальной системы.

Открыть репетиционный экзамен ›

4 Состав материалов может обновляться

ФМЗА может изменять формулировки, порядок и состав заданий. Перед подготовкой используйте актуальную версию комплекта и сверяйтесь с официальным источником.

Важно: MedikCase систематизирует материалы ФМЗА для самостоятельной подготовки, не изменяя смысл вопросов и ответов. Актуальность комплекта можно проверить в официальном репетиционном экзамене.

Сайт, обновления и поддержка

- **medikcase.ru**
- Telegram: @medikcase
- **support@medikcase.ru**

Сайт

Telegram

Ситуационная задача 0002

12 вопросов · Стоматология хирургическая · Высшее образование

1. УСЛОВИЕ СИТУАЦИОННОЙ ЗАДАЧИ

1.1. Ситуация

Женщина 46 лет обратилась к врачу-стоматологу-хирургу.

1.2. Жалобы

на

- сильное обнажение шеек зубов,
- на эстетический недостаток.

1.3. Анамнез заболевания

Пациентка отмечает, что рецессия десны появилась впервые 10 лет назад и медленно прогрессирует. В течение последних двух лет было проведено пародонтологическое лечение.

1.4. Анамнез жизни

Хронические соматические заболевания отрицает, аллергоанамнез не отягощен.

1.5. Объективный статус

При осмотре слизистая десны на всем протяжении верхней и нижней челюстей бледно-розового цвета, несколько анемична, пародонтальные карманы не выявляются. Атрофия десневых сосочков в области жевательной группы зубов, рецессия десны с вестибулярной стороны в области 1.3-2.3, 4.1-4.5 зубов - III класс по Миллеру и IV класс в области 3.3, 3.2 зубов. Протрузия 3.3, 4.3 зубов. На нижней челюсти в переднем отделе отмечается тонкий биотип, определяется рубец в области переходной складки 3.4-4.4 зубов, после проведенной вестибулопластики. При рентгенологическом обследовании – горизонтальный тип резорбции костной ткани: снижение высоты альвеолярных перегородок до 1/3 при сохранении плотности альвеолярного края челюсти, симметричность поражения



ведяева2_14.10_рис1.jpg



ведяева2_14.10_рис2.jpg

1. План обследования

Вопрос 1

К необходимым для постановки диагноза дополнительным методам обследования относят

1. **конусно-лучевую компьютерную томографию**
2. УЗИ-исследование
3. **телерентгенографию**
4. микробиологическое исследование
5. МРТ-исследование

Правильные ответы:
1 - конусно-лучевую компьютерную томографию
3 - телерентгенографию

ОБОСНОВАНИЕ

Рекомендовано расширить зону осмотра и оценить уровень скрытой рецессии, степень резорбции вестибулярной кортикальной костной пластины.

Хирургическая стоматология : национальное руководство / под ред. А. А. Кулакова. - Москва : ГЭОТАР-Медиа, 2021. (1) (2)

Эта методика позволяет определить влияние положения челюстей относительно друг друга, положения зубов относительно челюстей, тип прикуса, патологии скелета в челюстно-лицевой области, наличие асимметрий на развитие рецессии десны. Спрогнозировать результат ортодонтического лечения, спланировать проведение хирургического вмешательства.

Ортодонтия. Национальное руководство. В 2 т. Т. 1. Диагностика зубочелюстных аномалий / под ред. Л. С. Персина. – Москва : ГЭОТАР-Медиа, 2020. – 304 с. (Серия «Национальные руководства») (1)

3. Результаты дополнительных методов обследования

3.1. Конусно-лучевая компьютерная томография



ведяева2_14.10_рис3.jpg

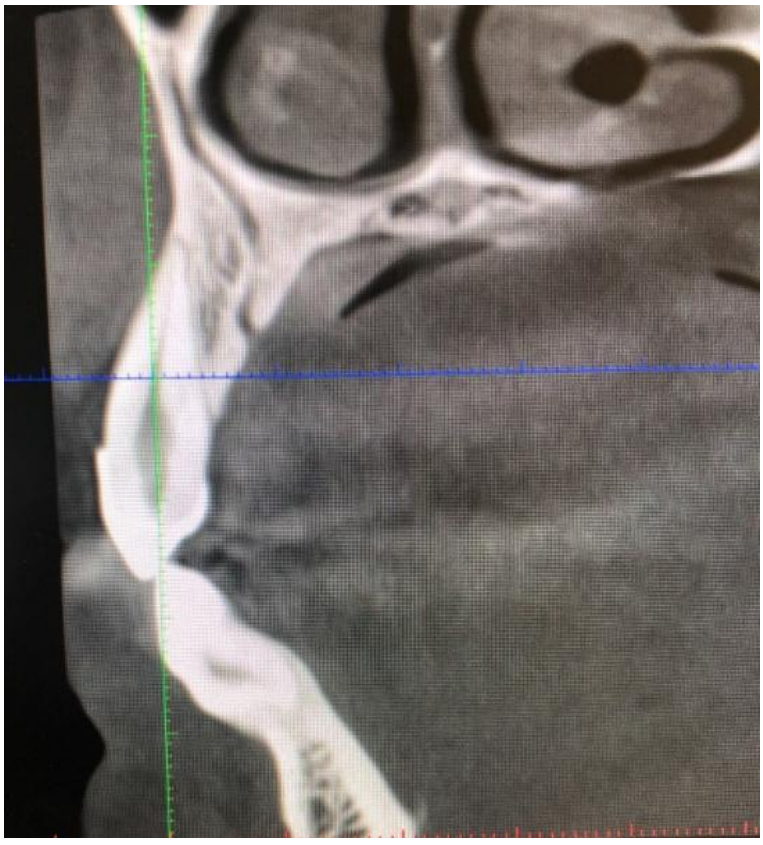

ведяева2_14.10_рис4.jpg



ведяева2_14.10_рис5.jpg

3.2. Телерентгенография



ведяева2_14.10_рис6.jpg

Вопрос 2

К необходимым для постановки диагноза инструментальные методам обследования относят

1. мазок-отпечаток слизистой
2. **измерение метрических параметров рецессии десны**
3. фото протоколирование
4. функциональную диагностику

Правильный ответ:
2 - измерение метрических параметров рецессии десны

ОБОСНОВАНИЕ

Перед хирургическим вмешательством определяли метрические показатели рецессии десны с помощью пародонтологического зонда и иглы со стоппером.

Пародонтология / под ред. Янушевича О. О. , Дмитриевой Л. А. - Москва : ГЭОТАР-Медиа, 2018. - 752 с. (Серия "Национальные руководства") (1) (2) (3)

5. Результаты инструментального метода обследования

5.1. Измерение метрических параметров рецессии десны

По средней вестибулярной линии отмечали: 1) параметр глубины рецессии (ГР); 2) ширину кератинизированной десны (ШКД); 3) глубину зубодесневого кармана (ЗДК); 4) толщину (объем) кератинизированной десны (ТКД); 5) уровень клинического прикрепления (УКП).

Точное определение всех метрических показателей рецессии десны обосновывает выбор хирургической техники пластики десны. В данном случае измерение проводится пародонтальным зондом или при помощи штангель циркуля.

Пародонтология: национальное руководство / под ред. О.О. Янушевича, Л.А. Дмитриевой. — 2-е изд., перераб. и доп. — М.: ГЭОТАР-Медиа, 2018., С. 558-560.

5.2. Фото протоколирование

Проводится только визуальная оценка состояния десны в области рецессии.

2. Диагноз

Вопрос 3

Предполагаемым основным диагнозом в данном случае является

1. Хронический гингивит
2. Пародонтоз
3. **Рецессия десны (генерализованная)**
4. Локальная рецессия десны

Правильный ответ:
3 - Рецессия десны (генерализованная)

ОБОСНОВАНИЕ

В области 1.4-2.4, 3.1, 3.3, 4.1, 4.3, 4.4 зубов определяется оголение поверхности корня, слизистая оболочка десен бледно-розового цвета, множественные клиновидные дефекты. При зондировании пародонтальные карманы и зубные отложения отсутствуют, в межпроксимальных областях убыль костной ткани отсутствует.

Пародонтология / под ред. Янушевича О. О. , Дмитриевой Л. А. - Москва : ГЭОТАР-Медиа, 2018. - 752 с. (Серия "Национальные руководства") (1) (2)

7. Диагноз

K06.0 Рецессия десны (генерализованная)

3. Лечение

Вопрос 4

Пациенту показано _____ лечение

1. ортопедическое (постоянное протезирование)
2. **хирургическое**
3. терапевтическое (пломбирование)
4. профилактическое (реминерализующая терапия)

Правильный ответ:
2 - хирургическое

ОБОСНОВАНИЕ

Хирургическое вмешательство направлено на то, чтобы восполнить объём утраченных мягких тканей, создать новую зону прикрепления слизистой.

Пародонтология / под ред. Янушевича О. О. , Дмитриевой Л. А. - Москва : ГЭОТАР-Медиа, 2018. - 752 с. (Серия "Национальные руководства") (1)

Вопрос 5

Хирургическим методом закрытия рецессий, который целесообразно использовать в данном случае, является

1. комбинация слизистого коронарно смещённого лоскута и свободного соединительнотканного трансплаттата
2. метод перемещения подэпителиального соединительнотканного трансплантата под полностью расщеплённый и латерально смещенный лоскут
3. туннельный метод
4. **комбинированный метод: коронарное смещение лоскута с поворотом десневых сосочков на верхней челюсти (по Zucchelli и De Sanctis (2000), туннельный метод на нижней челюсти (по Otto Zuhr (2007)**

Правильный ответ:
4 - комбинированный метод: коронарное смещение лоскута с поворотом десневых сосочков на верхней челюсти (по Zucchelli и De Sanctis (2000), туннельный метод на нижней челюсти (по Otto Zuhr (2007)

ОБОСНОВАНИЕ

Открытый способ позволяет полноценно провести сглаживание и биомодификацию поверхности корня на верхней челюсти ввиду наличия клиновидных дефектов. Двухслойный метод предполагает применение аутотрансплантата для аугментации мягких тканей в области рецессии.

Хирургическая стоматология : национальное руководство / под ред. А. А. Кулакова. - Москва : ГЭОТАР-Медиа, 2021. (1) (2) (3)

Пародонтология / под ред. Янушевича О. О. , Дмитриевой Л. А. - Москва : ГЭОТАР-Медиа, 2018. - 752 с. (Серия "Национальные руководства") (1)

На нижней челюсти ввиду тонкого биотипа, выраженной рецессии и сильной протрузии клыков, целесообразнее провести тоннельный метод аугментации соединительнотканным аутотрансплантатом без проведения косых разрезов в основании десневых сосочков, таким образом, не нарушая кровоснабжения со стороны сосочков. (4)

Вопрос 6

Материалом для аугментации мягких тканей, предпочтительным в данном случае, является

1. мукографт
2. мукодерм
3. аллодерм
4. **соединительнотканный аутотрансплантат**

Правильный ответ:
4 - соединительнотканный аутотрансплантат

ОБОСНОВАНИЕ

Пересадка собственных тканей, минимальный риск отторжения, меньшая степень усадки аутотрансплантата по сравнению с замещающими материалами.

Терапевтическая стоматология : национальное руководство / под ред. Л. А. Дмитриевой, Ю. М. Максимовского. - 2-е изд., перераб. и доп. - Москва : ГЭОТАР-Медиа, 2021 (1) (2)

Пародонтология / под ред. Янушевича О. О. , Дмитриевой Л. А. - Москва : ГЭОТАР-Медиа, 2018. - 752 с. (Серия "Национальные руководства") (1)

Вопрос 7

К группе препаратов, обязательно применяемым в послеоперационном периоде, относят

1. муколитики
2. **антибиотики**
3. бронхолитики
4. ингибиторы протоновой помпы

Правильный ответ:
2 - антибиотики

ОБОСНОВАНИЕ

В послеоперационном периоде есть риск развития инфекционных осложнений, в связи с чем, назначаются антибиотики широкого спектра действия.

Принципы организации периоперационной антибиотикопрофилактики в учреждениях здравоохранения. Федеральные клинические рекомендации. «Национальная ассоциация специалистов по контролю инфекций, связанных с оказанием медицинской помощи» (НП «НАСКИ») 19.11.2014 (Протокол №6)

Пародонтология / под ред. Янушевича О. О. , Дмитриевой Л. А. - Москва : ГЭОТАР-Медиа, 2018. - 752 с. (Серия "Национальные руководства") (1) (2)

Вопрос 8

К ранним осложнениям вестибулопластики свободными трансплантатами с неба в области донорской зоны, относят

1. расхождение швов
2. некроз мягких тканей
3. **кровотечение, гематому**
4. отек мягких тканей

Правильный ответ:
3 - кровотечение, гематому

ОБОСНОВАНИЕ

Небо является хорошо кровоснабжаемой донорской областью для забора мягких тканей, поэтому при планировании забора большого объема тканей дефект на небе закрывают гемостатической губкой, подшивая ее к краям дефекта. Поверх подшитой губки накладывают защитную капу, которую используют до полного заживления донорского участка.

Хирургическая стоматология : национальное руководство / под ред. А. А. Кулакова. - Москва : ГЭОТАР-Медиа, 2021. (1) (2) (3)

Вопрос 9

К факторам риска развития генерализованной рецессии десны у данной пациентки относят

1. **патологию прикуса**
2. воспалительные заболевания пародонта
3. неправильную чистку зубов
4. некариозные поражения

Правильный ответ:
1 - патологию прикуса

ОБОСНОВАНИЕ

Нарушение окклюзионных взаимоотношений и положения зубов вызывает участки ишимизации пародонта, что приводит к резорбции кортикальной костной ткани и рецессии десны.

Пародонтология / под ред. Янушевича О. О. , Дмитриевой Л. А. - Москва : ГЭОТАР-Медиа, 2018. - 752 с. (Серия "Национальные руководства") (1)

Вопрос 10

О стабильности полученного результата можно говорить на сроке

1. 1 месяц
2. 3 месяца
3. **1 год**
4. 14 дней

Правильный ответ:
3 - 1 год

ОБОСНОВАНИЕ

Процессы ремоделирования мягких тканей десны в зоне аугментации протекают в среднем до полугода.

Пародонтология / под ред. Янушевича О. О. , Дмитриевой Л. А. - Москва : ГЭОТАР-Медиа, 2018. - 752 с. (Серия "Национальные руководства") (1)

4. Вариатив

Вопрос 11

Методика пластики множественных рецессий десны по _Otto Zuhr_ заключается в

1. **модифицированной микрохирургической туннельной технике для устранения множественных рецессий с применением соединительнотканного трансплантата**
2. закрытии пересаженного в зону рецессии фрагмента соединительной ткани путем латерального смещения полнослойных лоскутов на ножке
3. коронковом смещении лоскута с поворотом десневых сосочков
4. двухэтапной операции – сначала проводится пластика свободным трансплантатом открытым способом, затем во время второй операции проводится коронарное смещение тканей

Правильный ответ:
1 - модифицированной микрохирургической туннельной технике для устранения множественных рецессий с применением соединительнотканного трансплантата

ОБОСНОВАНИЕ

Автором разработана туннельная техника пластики множественных рецессий десны и предложен микрохирургический подход с применением специальных инструментов, также разработанных при участии автора.

Пластическая и эстетическая хирургия в пародонтологии и имплантологии / О. Цур, М. Хюрцелер. – М.: «Азбука», 2014, С. 282-403.

Вопрос 12

Тактикой лечения при получении гипертрофированной слизистой после пластики рецессии десны является

1. фотодинамическая терапия
2. **проведение абразии слизистой (керамическим триммером, скальпелем)**
3. повторная пластика десны
4. удаление зуба

Правильный ответ:
2 - проведение абразии слизистой (керамическим триммером, скальпелем)

ОБОСНОВАНИЕ

Для достижения лучшего эстетического результата, выравнивания «десневого зенита».

Пластическая и эстетическая хирургия в пародонтологии и имплантологии / О. Цур, М. Хюрцелер. – М.: «Азбука», 2014, С. 834-841.